

Ciência Rural



This is an Open Access article distributed under the terms of the Creative Commons Attribution Non-Commercial License, which permits unrestricted non-commercial use, distribution, and reproduction in any medium, provided the original work is properly cited. Fonte:

http://www.scielo.br/scielo.php?script=sci_arttext&pid=S0103-84782014000701264&lng=pt&tlng=pt. Acesso em: 28 nov. 2019.

REFERÊNCIA

GUEDES, Karla Moraes Rocha et al. Deficiência de cobre em suínos: caracterização clínico-patológica. **Ciência Rural**, Santa Maria, v. 44, n. 7, p. 1264-1267, jul. 2014. DOI: <http://dx.doi.org/10.1590/0103-8478cr20130883>. Disponível em: http://www.scielo.br/scielo.php?script=sci_arttext&pid=S0103-84782014000701264&lng=pt&nrm=iso. Acesso em: 28 nov. 2019.

Deficiência de cobre em suínos: caracterização clínico-patológica

Copper deficiency in swine: clinical-pathologic characterization

Karla Moraes Rocha Guedes^I Simone Perecmanis^{II} Lorena Fernandes Arruda^{II}
Vanessa da Silva Mustafa^{II} Márcio Botelho de Castro^{II}

- NOTA -

RESUMO

São relatados dois casos de deficiência de cobre em suínos (A e B), fêmeas, sem raça definida, de três meses de idade, provenientes de propriedade rural em Planaltina, GO. Os animais apresentavam incoordenação, paresia de membros pélvicos, com progressão para os membros torácicos e andar com flexão da articulação metacarpo-falangeana. Na propriedade de origem dos animais, outros dois suínos apresentavam atrofia da musculatura da coxa e posição sentada quando parados. O rebanho recebia dieta não-balanceada constituída por milho, soro de leite e sobras de lavoura. Na necropsia, não foram observadas alterações significativas, mas histologicamente havia vacuolização periaxonal multifocal no tronco encefálico e na medula espinhal, quantidade discreta de esféroides axonais e macrófagos no interior dos vacúolos. A coloração com azul rápido de luxol (ARL) para mielina demonstrou que as áreas de vacuolização caracterizavam focos de desmielinização. Amostras de fígado dos dois suínos apresentaram níveis de cobre muito abaixo do normal, de 13,1 partes por milhão (ppm) (suíno A) e 5,7ppm (suíno B). Este trabalho descreve dois casos de desmielinização medular e de tronco encefálico devido à deficiência de cobre em suínos jovens.

Palavras-chave: incoordenação, mielina, paresia, vacuolização periaxonal.

ABSTRACT

Two cases of copper deficiency are described in three-month-old female crossbred piglets from a swine herd in Planaltina, GO. The animals presented incoordination, hindlimbs paresis progressing to the forelimbs, and gait with flexion of the metacarpofalangeal articulation. On the farm of origin of the animals, other two piglets presented atrophy of thigh muscle and sitting position when in station. The herd was fed with unbalanced diet consisting of corn, whey and leftover crop. On necropsy no significant changes were observed, but histologically there was

multifocal periaxonal vacuolization in the brainstem and in spinal cord, discrete amount of axonal spheroids and macrophages in the vacuoles. The luxol fast blue (LFB) stain for myelin showed that the vacuolated sites represent demyelinated areas. Liver sample of the two piglets had very low copper levels, 13.1 parts per million (ppm) in swine A and 5.7 (ppm) in swine B. This paper describes two cases of spinal cord and brainstem demyelination due to copper deficiency in piglets.

Key words: incoordination, myelin, paresis, periaxonal vacuolation.

O cobre (Cu) é um nutriente de extrema importância para humanos e animais, e sua deficiência pode gerar problemas na síntese de enzimas, síntese da hemoglobina, na fertilidade, pigmentação dos pelos, funcionamento nervoso, entre outros (Cooper Development Association, 1984). O cobre (Cu) é importante também na manutenção da estabilidade estrutural das proteínas básicas da mielina (PBM) (BUND et al. 2010). A desmielinização é uma alteração que pode ser provocada por baixos níveis de cobre (Cu) na alimentação (O'HARA & SHORTRIDGER, 1966), e que leva ao surgimento de sinais neurológicos semelhantes aos observados na ataxia enzoótica dos caprinos e ovinos, como paresia de membros posteriores e incoordenação (PLETCHER & BANTING, 1983). Macroscopicamente, não há alterações significativas, mas, histologicamente, observa-se vacuolização axonal, principalmente nos funículos laterais e ventrais da medula espinhal

^IEmbrapa Pantanal, Rua 21 de Setembro nº 1880, Bairro Nossa Senhora de Fátima, CP 109, 79320-900, Corumbá, MS, Brasil. E-mail: karla.guedes@embrapa.br. Autor para correspondência..

^{II}Hospital Veterinário, Universidade de Brasília (UnB), Brasília, DF, Brasil.

(McGAVIN et al., 1962). No Brasil, há relatos de distúrbios neurológicos devido à deficiência de Cu em pequenos ruminantes (SANTOS et al., 2006; GUEDES et al., 2007) e bovinos (MARQUES et al., 2003). Este trabalho descreve aspectos epidemiológicos, clínicos e anatomopatológicos de uma doença neurológica associada à deficiência de Cu em leitões no município de Planaltina, Goiás.

Foram observadas alterações clínico-patológicas em dois suínos, sem raça definida (A e B), fêmeas, com três meses de idade, provenientes de pequeno criatório com sistema de criação extensivo de subsistência. O suíno A foi levado ao Hospital Veterinário da Universidade de Brasília (HV/UnB) por apresentar dificuldade de locomoção há dois meses, inicialmente com o arrastar de cascos dos membros pélvicos, progredindo para os membros torácicos e decúbito lateral. A morte ocorreu um dia após o internamento. O suíno B apresentou sinais clínicos semelhantes aos observados no suíno A, porém foi levado já morto ao Laboratório de Patologia Veterinária (LPV) da UnB.

Em visita à propriedade de origem dos animais, o proprietário informou que, nos últimos dois anos, quinze leitões de dois a seis meses de idade, de um total de trinta, haviam morrido depois de apresentarem sinais clínicos semelhantes aos suínos A e B. A alimentação do rebanho era composta por milho na espiga e soro de leite. Eventualmente, quando havia sobra de lavoura, também era fornecida cana-de-açúcar e mandioca. Durante a inspeção, foram observados seis animais, dos quinze restantes no rebanho, apresentando ataxia, paresia flácida dos membros pélvicos, flexão da articulação metacarpo-falangeana durante a locomoção e permanecendo em posição de “cão sentado” quando tentava ficar em estação (Figura 1A). Em dois leitões, foram observadas áreas de depressão (atrofia) em grandes grupos musculares dos membros pélvicos (Figura 1B). O curso clínico da doença variou entre 15-30 dias.

Durante a necropsia, foi observada congestão difusa das leptomeninges no suíno A, enquanto, no animal B, não havia alterações macroscópicas dignas de nota.

A principal alteração histopatológica encontrada no sistema nervoso central (SNC) do suíno A foi extensa degeneração Walleriana, representada por vacuolização periaxonal e fragmentação de fibras mielinizadas, e a presença de alguns macrófagos no interior dos vacúolos, em regiões do tronco encefálico, como colículo rostral, ponte, óbex, e nas porções cervical, torácica e lombar da medula espinhal. Focos de vacuolização periaxonal moderada também

estavam presentes na substância branca das folhas e da zona medular do cerebelo. As porções cervical, torácica e lombar da medula espinhal apresentavam degeneração axonal de moderada à acentuada nos funículos ventrais, principalmente próximo à fissura medial. Graus variados de vacuolização periaxonal foram observados nos funículos laterais e dorsais da medula espinhal torácica, além de quantidade discreta de esferoides axonais e macrófagos fagocitando restos celulares (Figura 1C). No SNC do animal B, a distribuição das lesões era semelhante a do suíno A, porém mais discreta no tronco encefálico. Na porção torácica da medula espinhal, havia eosinofilia neuronal discreta nos cornos ventrais. Nos outros órgãos dos dois suínos, havia apenas congestão moderada.

Em cortes histológicos de fragmentos de medula espinhal dos dois suínos corados com azul rápido de luxol (ARL) foram evidenciados focos de desmielinização moderada a acentuada, nas áreas de vacuolização periaxonal nos funículos ventral e lateral da medula espinhal (Figura 1D).

Fragmentos de fígado fixados em formol a 10% tamponado dos dois suínos foram enviados ao Laboratório de Absorção Atômica do Centro de Ecologia da Universidade Federal do Rio Grande do Sul, para determinação dos níveis de Cu por espectrometria de absorção atômica. O fígado do animal A apresentou 13,1ppm de Cu, enquanto, no mesmo órgão do animal B, o valor encontrado foi de 5,7ppm de Cu.

Casos de desmielinização medular devido à deficiência de Cu já foram descritos em caprinos, ovinos (SANTOS et al., 2006; GUEDES et al., 2007) e bovinos (MARQUES et al., 2003), mas, até o presente momento, a enfermidade não foi relatada em suínos. Em outros países, a doença é descrita em suínos das raças Large White (McGAVIN et al., 1962) e Landrace (PLETCHER & BANTING, 1983), enquanto, nos casos relatados, a doença ocorreu em suínos sem raça definida.

O rebanho avaliado recebia dieta não balanceada, constituída por milho, restos de lavoura e soro de leite, o mesmo tipo de manejo alimentar inadequado descrito em outros casos de deficiência de Cu em suínos (McGAVIN et al., 1962), e provavelmente responsável pelos baixos níveis de cobre encontrados no fígado. Geralmente, são acometidos leitões com menos de cinco meses de idade (O'HARA & SHORTRIDGE, 1966; PLETCHER & BANTING, 1983), mesma faixa etária dos suínos A e B e dos seis animais que apresentaram a doença no rebanho estudado.

O nível de Cu hepático muito baixo encontrado nos dois animais (13,1ppm e 5,7ppm) é

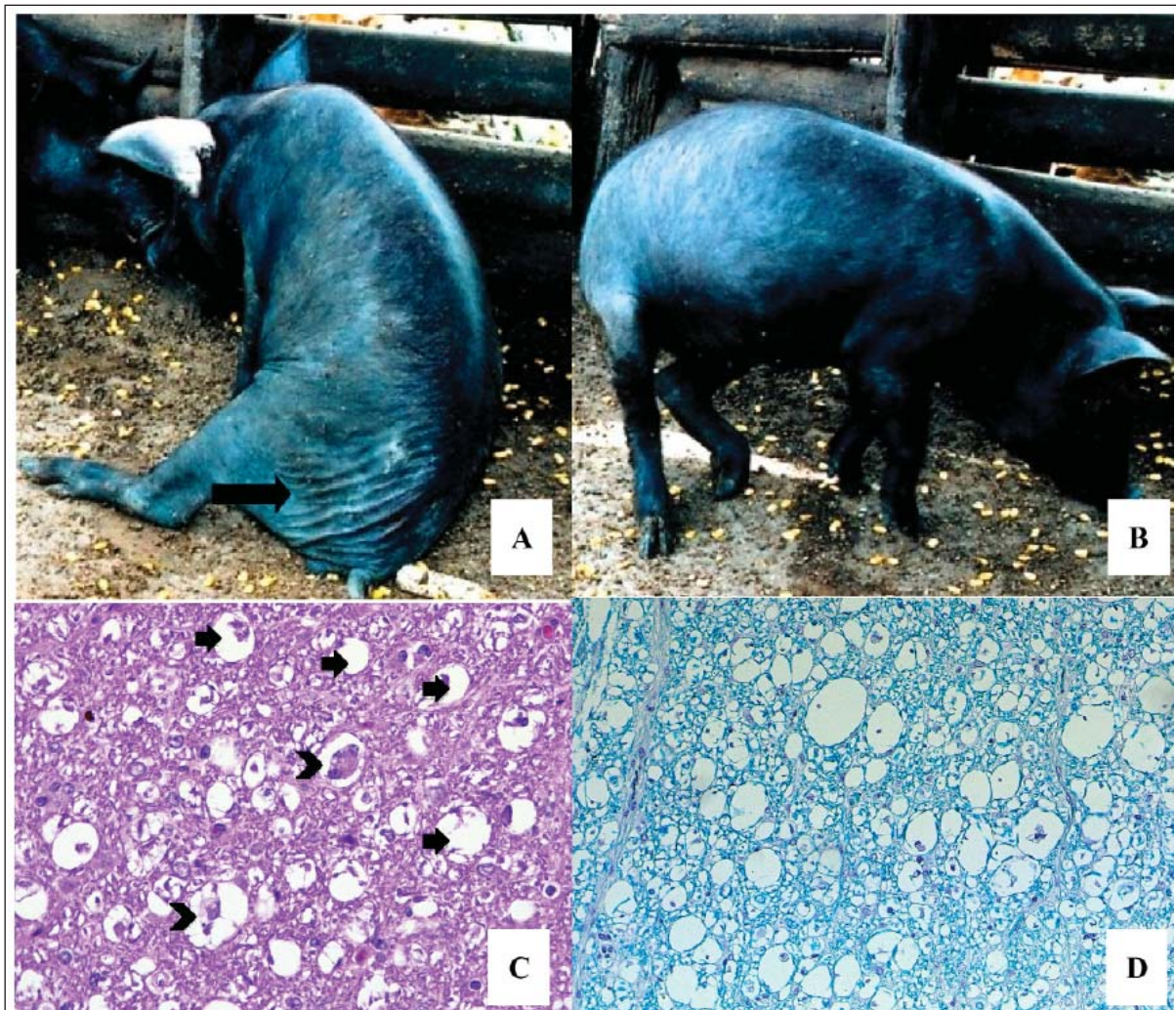


Figura 1 - Suíno. SRD. Fêmea. A) Animal em posição de “cão-sentado” com atrofia de grupos musculares da coxa (seta); B) Déficit locomotor com o arrastar do casco no membro pélvico esquerdo; C) Suíno B. Medula cervical. Corte transversal. Vacúolos periaxoniais de tamanhos variados (setas), alguns contendo macrófagos fagocitando restos celulares (cabeça de seta). H&E. Obj. 200x; D) Suíno B. Medula cervical. Corte transversal. Degeneração de fibras nervosas com acentuada vacuolização periaxonal e desmielinização. ARL. Obj. 200x.

semelhante ao descrito em casos naturais da doença, que varia entre 3ppm a 10ppm de Cu no fígado (McGAVIN et al. 1962; MUNDAY, 1967). Para leitões mantidos com dieta balanceada, os níveis médios de Cu hepático são de aproximadamente 117ppm (CANCILLA et al., 1967).

Sinais clínicos, como incoordenação, paralisia flácida de membros pélvicos e torácicos, foram observados nos animais estudados e são semelhantes aos encontrados em leitões com a doença natural e experimental, que podem apresentar ainda ataxia e permanência em posição sentada (TEAGUE & CARPENTER, 1950; McGAVIN et al., 1962). Estes sinais podem ser explicados pela distribuição das lesões de vacuolização periaxonal no

tronco encefálico e medula espinhal. Casos de morte súbita já foram diagnosticados em bovinos no Brasil (MARQUES et al., 2003).

Alterações macroscópicas da deficiência de cobre são geralmente ausentes ou inespecíficas (O'HARA & SHORTRIDGE, 1966). Uma alteração pouco descrita é a atrofia da musculatura, geralmente observada em animais que têm curso clínico longo (TEAGUE & CARPENTER, 1950). Em dois leitões da propriedade visitada, observaram-se focos de depressão nos músculos da coxa e, apesar de não avaliados microscopicamente, provavelmente, também se tratava de atrofia muscular, devido ao longo curso clínico da doença, que variava de 15 a 30 dias.

Os dois suínos avaliados apresentaram lesões histológicas e padrão de distribuição semelhantes aos achados em suínos com deficiência de cobre, como a vacuolização periaxonal nos funículos da medula espinhal, geralmente mais acentuada nos funículos adjacentes à fissura ventral mediana (McGAVIN et al., 1962; MUNDAY, 1967). As alterações no tronco encefálico, como as que foram observadas nos dois casos, são menos frequentes (O'HARA & SHORTRIDGE, 1966; PLETCHER & BANTING, 1983). As áreas de vacuolização periaxonal encontradas no SNC dos suínos estudados representam focos de desmielinização axonal (O'HARA & SHORTRIDGE, 1966), demonstrados na análise histológica em amostras submetidas à coloração ARL.

O diagnóstico de deficiência de cobre foi baseado na inspeção do rebanho, seu manejo alimentar, nos achados clínico-patológicos e nos níveis extremamente baixos de cobre no fígado dos suínos avaliados. Apesar de pouco comum atualmente, a doença deve ser considerada como diagnóstico diferencial em suínos com sinais de lesão medular.

AGRADECIMENTO

À equipe do Laboratório de Absorção Atômica do Centro de Ecologia da Universidade Federal do Rio Grande do Sul, pelo processamento das amostras de fígado e determinação dos níveis de cobre.

REFERÊNCIAS

BUND, T. et al. Copper uptake induces self-assembly of 18.5kDa myelin basic protein (MBP). **Biophysical Journal**, v.99, p.3020-3028, 2010.

CANCILLA, P.A. et al. Dietary production of congenital copper deficiency in swine. **Journal of Nutrition**, v.93, n.4, p.438-444, 1967.

COPPER DEVELOPMENT ASSOCIATION. **Copper and human health – A review**. United Kingdom, 1984. 18p. (Technical Note, 34).

GUEDES, K.M.R. et al. Doenças do sistema nervoso central em caprinos e ovinos no semi-árido. **Pesquisa Veterinária Brasileira**, v.27, n.1, p.29-38, 2007. Disponível em: <<http://dx.doi.org/10.1590/S0100-736X2007000100006>>. Acesso em: 20 jul. 2013.

MARQUES, A.P. et al. Mortes súbitas em bovinos associadas à carência de cobre. **Pesquisa Veterinária Brasileira**, v.23, n.1, p.21-32, 2003. Disponível em: <<http://dx.doi.org/10.1590/S0100-736X2003000100005>>. Acesso em: 20 jul. 2013

McGAVIN, M.D. et al. Demyelination associated with low liver copper levels in pigs. **Australian Veterinary Journal**, v.38, n.1, p.8-14, 1962.

MUNDAY, B.L. Diseases of the central nervous system of pigs in Tasmania. **Australian Veterinary Journal**, v.43, p.374-378, 1967.

O'HARA, P.J.; SHORTRIDGE, E.H. Some diseases of the porcine central nervous system in New Zealand. **New Zealand Veterinary Journal**, v.14, n.1, p.1-12, 1966.

PLETCHER J.M.; BANTING, L.F. Copper deficiency in piglets characterized by spongy myelopathy and degenerative lesions in the great blood vessels. **Journal of the South African Veterinary Association**, v.54, n.1, p.43-46, 1983.

SANTOS, N.V.M. et al. Avaliação epidemiológica, clínica, anatomo-patológica e etiológica de surtos de ataxia em cabritos e cordeiros. **Ciência Rural**, v.36, n.4, p.1207-1213, 2006.

TEAGUE, H.S.; CARPENTER, L.E. The demonstration of a copper deficiency in young growing pigs. **Journal of Nutrition**, v.43, n.3, p.389-399, 1950.