

# Universitas: Ciências da Saúde

## DECLARAÇÃO DE DIREITO AUTORAL

Os artigos publicados na revista Universitas Ciências da Saúde são de responsabilidade dos seus autores. Os autores de artigos publicados comprometem-se a transferir os direitos autorais para Universitas Ciências da Saúde, sem qualquer custo. Os artigos podem ser reproduzidos, desde que a fonte e os autores sejam mencionados.

A revista Universitas Ciências da Saúde utiliza uma licença Creative Commons CC-BY. Isso significa que os artigos podem ser compartilhados e que a revista Universitas Ciências da Saúde não pode revogar estes direitos desde que se respeitem os termos da licença:

Atribuição: Deve-se dar o crédito apropriado, prover um link para a licença e indicar se mudanças foram feitas.



Esta obra está licenciada sob uma [Licença Creative Commons](#)

Fonte:

<https://www.publicacoes.uniceub.br/cienciasaude/about/submissions#copyrightNotice>.

Acesso em: 11 out. 2017.

# Efeitos da crochetação no pós-operatório tardio de reconstrução dos tendões extensores do carpo: estudo de caso

## *Effects of the crochetação in the late postoperative on the reconstruction of the extensor tendons :a case study*

Katiúscia de Fátima Fiúza Quaresma<sup>1</sup>  
Wagner Rodrigues Martins<sup>2</sup>  
Juscelino Castro Blasczyk<sup>3</sup>

### Resumo

A flexibilidade é algo tão inerente ao ser humano quanto o próprio movimento, sendo essencial nos desempenhos pessoais. Entre os métodos indicados para tratamento de flexibilidade em tecidos moles com perda de mobilidade, encontra-se a Crochetação (CRO). O objetivo foi avaliar, por meio de um estudo de caso, os efeitos da CRO no pós-operatório tardio de um indivíduo do sexo feminino, que sofreu ruptura dos tendões extensores: ulnar do carpo, comum e próprio do quinto dedo no membro superior esquerdo após lesão com objeto cortante. Foram realizadas 12 sessões, sendo realizada a goniometria do punho pré e pós-intervenção (PRÉ e PÓS). Os valores médios após as sessões de CRO em punho esquerdo foram de 2,3° nas medidas (PRÉ) e 10,3° nas medidas (PÓS), ganho absoluto de (6°), (7%). Nos parâmetros de estado clínico, os resultados obtidos foram benéficos na amplitude de movimento (ADM) em flexão de punho.

**Palavras-chave:** Crochetação. Flexibilidade. Tendões. Extensores.

### Abstract

Flexibility is something so inherent to human beings as the movement itself being essential not only in personal behavior. Among the indicated treatment methods for flexibility, in the soft tissues with loss of mobility, there is Crochetação (CRO). The objective was to evaluate through a case study, the effects of CRO in the late postoperative period of an individual, a female person, who suffered rupture of the extensor tendons: carpi ulnaris, common and characteristic of the fifth finger the left upper limb after injury with sharp object. Were done 12 sessions, being held goniometry handle pre-and post-intervention (PRE and POS). The mean values after sessions of CRO in the left wrist were 2.3° in the measurements (PRE) and 10.3° on the measures (POS), absolute gain of (6), (7%). In the clinical parameters of the results obtained proved beneficial in range of motion (ADM) in flexion of the wrist.

**Keywords:** Crochetação. Flexibility. Tendons. Extensors

\* Recebido em: 22/04/2013

Aprovado em: 20/11/2013

<sup>1</sup> Fisioterapeuta, Pós-Graduada em Fisioterapia Traumato-Ortopédica Funcional e Esportiva pelo Centro Universitário de Brasília, UniCEUB; e-mail: katusciadf.fisioterapia@hotmail.com

<sup>2</sup> Fisioterapeuta, Doutor em Ciências da Saúde pela Universidade de Brasília, Professor Adjunto do Curso de Fisioterapia da Universidade de Brasília; e-mail: wagner.ecofisio@gmail.com

<sup>3</sup> Fisioterapeuta, Mestre em Ciências da Saúde pela Universidade de Brasília; e-mail: juscelinocastro@gmail.com

## 1 Introdução

Do ponto de vista fisiológico, a mão consiste em um órgão sensorial de conhecimento; nela são encontrados diversos receptores sensoriais, sendo que o sistema motor depende do constante *feedback* captado por eles. Além disso, é um órgão de grande mobilidade; a combinação dos seus movimentos e dos movimentos do punho permite que ela se molde ao formato de um objeto que esteja sendo palpado ou segurado (PRENTICE, 2002).

O trauma da mão é um dos problemas traumatológicos mais comuns, sendo muito prevalente o acometimento dos tendões, podendo chegar a 23,24% das lesões traumáticas da mão (BENATTI et al., 1999).

Dentre os tendões mais acometidos por traumas, estão os tendões extensores, que podem sofrer rupturas por lesões com objetos cortantes como vidros e facas; como também por traumatismo contuso como ocorre em um golpe direto. A laceração e a ruptura traumática dos tendões extensores dos dedos, do polegar ou do punho são mais comuns do que dos tendões flexores; sua localização superficial e sua proximidade com as estruturas ósseas favorecem na vulnerabilidade dos tendões sofrerem lesões (AZOCAR, 2004).

Atualmente, devido ao progresso no entendimento da fisiologia da cicatrização dos tendões, estamos observando a procura de técnicas mais resistentes de reconstrução tendinosa que permitam reabilitação mais precoce e intensa, inclusive movimentação ativa precoce (MATTAR, 1997). Isso porque as lesões traumáticas das mãos podem ocasionar sequelas decorrentes de deficiências motoras e/ou sensitivas, muitas vezes inalteráveis, afetando tanto as atividades funcionais do dia a dia, bem como as profissionais antes exercidas.

As opções cirúrgicas para reparo do tendão extensor incluem um reparo direto (ponta com ponta) ou uma reconstrução. Reparos dos tendões extensores são mais propensos à ocorrência de hiato, apresentam menos força tensiva e tendem mais a se romper do que os reparos em tendões flexores devido a serem morfologicamente mais finos do que os flexores (KISNER; COLBY, 2005). Um dos métodos fisioterapêuticos utilizados no pós-operatório de reparo dos tendões extensores é a Crochetagem (CRO), conhecida internacionalmente como diafibrólise percutânea. A CRO é um método de terapia manual que utiliza um gancho colocado e mobilizado sobre a pele

para romper aderências interaponeuróticas ou mioaponeuróticas (BAUMGARTH, 2002). A CRO proporciona efeitos mecânicos nas aderências fibrosas que limitam o movimento entre os planos de deslizamentos tissulares; nos corpúsculos fibrosos encontrados comumente nos lugares de estases circulatórias e nas proximidades das articulações; nas cicatrizes que causam progressivamente aderências entre os planos de deslizamentos (BAUMGARTH, 2002).

A CRO vem sendo comumente utilizada na prática clínica e é acompanhada de resultados eficazes (MARTINS; BAUMGARTH; BLASCZYK, 2008).

A ruptura de tendões extensores do carpo tem como características: encurtamento da fásia palmar; musculatura extensora do carpo, fibroses cicatriciais, inflamação, edema e formação de nódulos fibrosos. Sendo assim, a técnica de CRO tem sua indicação como recurso terapêutico, porque visa à liberação de aderências.

Nesse contexto, o objetivo principal desta pesquisa foi relatar os efeitos da CRO no pós-operatório tardio de um indivíduo que foi submetido à técnica de tenorrafia dos tendões extensores: ulnar do carpo, comum e próprio do quinto dedo.

## 2 Materiais e métodos

Procedeu-se um estudo descritivo, do tipo relato de caso. A amostra composta pelo sujeito, SGR, sexo feminino, 46 anos de idade (62,200 Kg, 1.59 m, IMC: 24.6) sofreu ruptura dos tendões extensores ulnar do carpo, comum e próprio do quinto dedo da mão esquerda, após lesão com objeto cortante (copo de vidro) em uma atividade domiciliar no dia 29 de janeiro de 2011. No dia 04 de fevereiro de 2011, o voluntário foi submetido a um procedimento cirúrgico para sutura, imobilizado por 21 dias com tala e depois liberado para fisioterapia. Em decorrência do histórico, foi diagnosticado como portador de tenorrafia dos tendões extensores ulnar do carpo, comum e próprio do quinto dedo confirmado em laudo médico e Ultrassonografia com Eco Doppler Colorido que foi realizado como um dos critérios de inclusão na pesquisa, apresentando restrição do movimento de flexão de punho esquerdo, sem apresentar dor espontânea ou provocada.

Todos os objetivos e procedimentos da pesquisa foram apresentados ao voluntário no primeiro contato

com os pesquisadores. Em face do consentimento pela proposta da pesquisa, foi entregue para leitura, compreensão e assinatura o Termo de Consentimento Livre e Esclarecido (TCLE). O presente estudo foi aprovado pelo Comitê de Ética em Pesquisa do Hospital Naval de Brasília (CAAE 0117/11).

A coleta de dados foi realizada no período de junho a julho de 2011 no Hospital Naval de Brasília, e o processo de seleção da amostra foi aleatório e voluntário por meio de convite verbal. Os critérios de inclusão utilizados foram: pessoa que apresentasse diagnóstico clínico comprovado em exame, sobretudo com perda da amplitude de movimento (ADM), aderências consecutivas a uma fibrose cicatricial e ausência de patologias associadas.

A pesquisa excluía quaisquer dos seguintes itens: não concordar com o TCLE, alterações cutâneas e uso de anticoagulantes.


Para o registro dos dados, foi utilizado um formulário, contendo nome, idade, data, medida pré-intervenção (PRÉ) e pós-intervenção (PÓS), sendo que em cada medida – (PRÉ) e (PÓS) – as aferições foram coletadas três vezes e depois, retirada a média. Foram utilizados, entre outros, os seguintes materiais: dois inclinômetros marca Plurimeter V<sup>®</sup> (Figura 1), um retângulo de madeira (Figura 1) e um gancho de aço com duas extremidades (Figura 2). O gancho possui uma extremidade com curvatura maior e a outra com curvatura menor para que seja possível buscar uma melhor adaptação aos acidentes anatômicos sob a pele submetidos ao tratamento. O inclinômetro utilizado no presente estudo demonstrou ser válido e reprodutível em estudos publicados na literatura (BOYD, 2012; GREEN et al., 1998; SAUR et al., 1996; WATSON et al., 2005).

**Figura 1** - Inclinômetros Plurimeter V<sup>®</sup> e Retângulo de madeira.



Fonte: Dos autores.

**Figura 2** - Gancho de aço inox com duas extremidades.

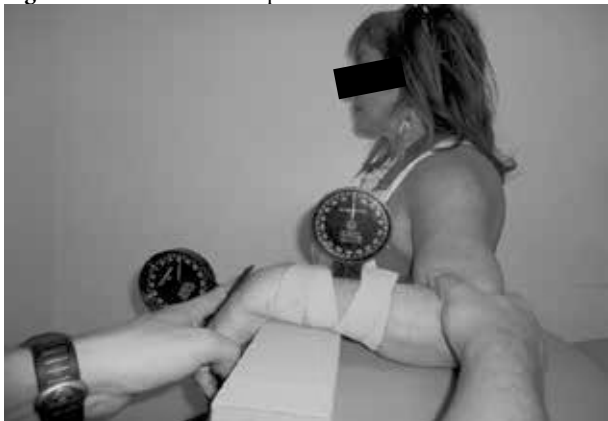

Fonte: Dos autores.

Para analisar os efeitos da CRO nos músculos extensores do carpo e do tecido cicatricial, foram registradas medidas da amplitude de movimento (ADM) passiva de flexão do punho esquerdo por meio da goniometria do punho, utilizando dois inclinômetros (Plurimeter V<sup>®</sup>), pois esse instrumento é de alta precisão e confiabilidade (MARTINS; MOREIRA, 2008), (Figura 3). O protocolo experimental diário foi composto de uma fase de medida pré-intervenção (PRÉ), uma fase de intervenção e uma fase de medida pós-intervenção (PÓS).

A paciente foi atendida em 12 sessões, realizadas três vezes na semana, em dias alternados (segundas, quartas e sextas-feiras), com intervalo de 24 horas entre as intervenções, no período vespertino (14h às 14h40h), por quatro semanas consecutivas, entre os meses de junho e julho de 2011. A temperatura do ambiente foi mantida em torno de 22° C. Durante as coletas PRÉ e PÓS-intervenção, a paciente permaneceu sentada em um banco na seguinte posição: tronco ereto, quadril encaixado, cabeça alinhada, joelhos levemente afastados, flexionados em 90° e planta dos pés apoiada no chão. Um dos inclinômetros foi posicionado e estabilizado pela sua base com uma faixa de tecido elástico 3,5 cm abaixo da linha da fossa cubital anterior esquerda, tendo como objetivo manter o cotovelo na posição de 0° de flexão ou neutro. Para manter tal posicionamento, um retângulo de madeira foi confeccionado e utilizado sob o antebraço em todas as medições. O outro inclinômetro foi posicionado e estabilizado manualmente no dorso da mão esquerda, sendo sua base alinhada longitudinalmente à base da interlinha do 3° metacarpo. A partir dessa posição, um avaliador treinado, que realizou sempre as medidas, conduziu passivamente a flexão de punho até a barreira restritiva para efetuar o registro, sendo ele realizado de forma cega. Foram realizadas sempre três medições para cada ADM, sendo adotado o valor médio entre as três medidas para fins de análise.

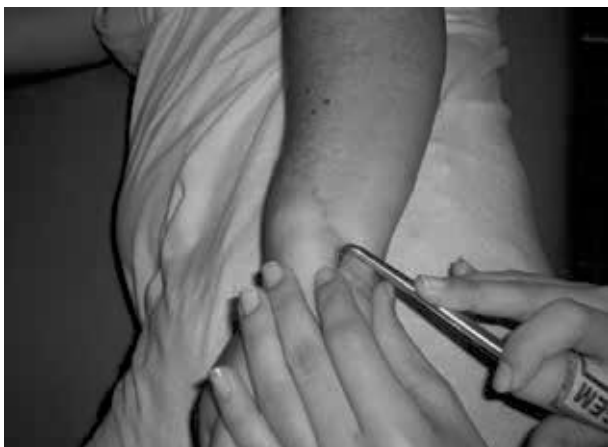**Figura 3** - Goniometria do punho.



Fonte: Dos autores.

A intervenção foi realizada com três técnicas de CRO: (1) tração para tecido cicatricial, (2) tração para ventre e tendão muscular e (3) Drenagem. A tração do tecido cicatricial (Figura 4), realizada com o paciente em decúbito lateral, quadris e joelhos semiflexionados e com os pés apoiados na maca. Nessa posição, foram demarcados com lápis dermatográfico os limites anatômicos do tecido cicatricial para o posicionamento da curva menor do gancho, realizando cinco movimentos curtos em cada ponto e repetidos por cinco vezes em um eixo paralelo à cicatriz, em todo o seu trajeto longitudinal da direita para esquerda, da esquerda para a direita, de cima para baixo e de baixo para cima. Esse procedimento era realizado de modo que quatro trajetos de aplicação fossem executados de uma extremidade a outra da cicatriz.

**Figura 4** - Tração para tecido cicatricial

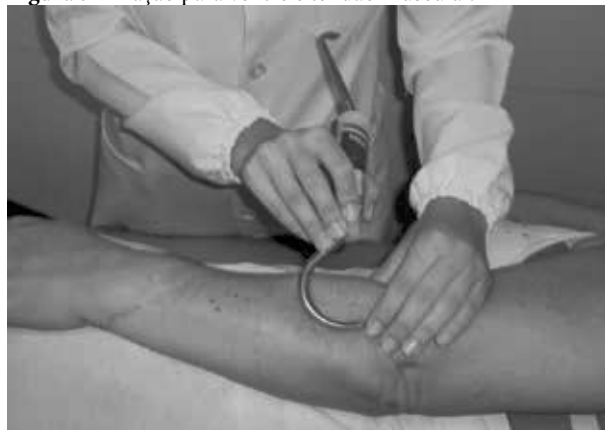

Fonte: elaborado pelos autores.

A distância entre cada ponto onde a tração foi exercida teve distância de aproximadamente 1,0 cm. O ventre e tendão muscular (Figura 5) foram submetidos à tração em todas suas extensões no sentido distal para proximal, com o paciente em decúbito lateral, joelhos semiflexiona-

dos e com os pés apoiados na maca. Nessa posição, foram marcados com lápis dermatográfico os limites anatômicos da musculatura extensora do carpo para o posicionamento da curva maior do gancho e início da aplicação. O ventre e os tendões musculares em seguida foram submetidos à tração em todas as suas extensões no sentido distal para proximal. A cada palpção instrumental, pontualmente, executaram-se cinco movimentos de tração, sendo os limites anatômicos percorridos cinco vezes.

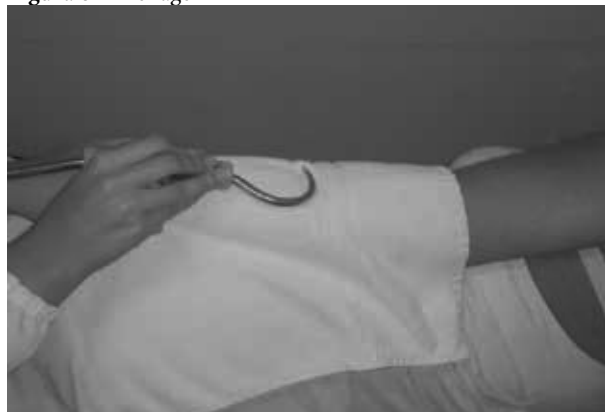**Figura 5** - Tração para ventre e tendão muscular.



Fonte: Dos autores.

Em seguida, foi realizada a técnica de drenagem (Figura 6), sobre uma toalha colocada sobre a musculatura extensora para facilitar o deslizamento. Essa técnica foi feita em sentido ascendente e repetida cinco vezes em cada limite (medial, central e lateral).

**Figura 6** - Drenagem



Fonte: Dos autores.

O tempo gasto para a aplicação das técnicas foi de aproximadamente 30 minutos e em média, 10 minutos para o registro da ADM (PRÉ e PÓS). As tomadas fotográficas foram realizadas por meio da câmera digital *Sony Cyber-Shot DSC W-320* com resolução de 14.1 megapixels.

Finalmente, procedeu-se a uma análise dos dados coletados que foram tabulados no programa Microsoft Excel<sup>®</sup>.

### 3 Análise e interpretação dos resultados

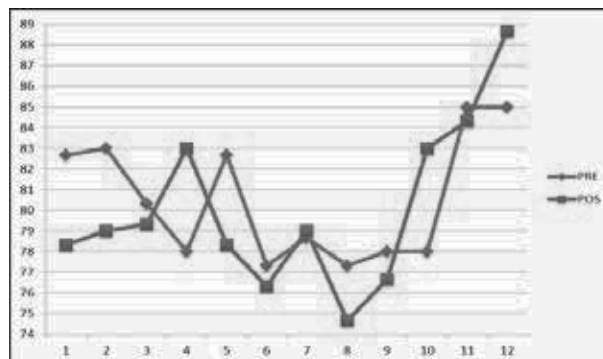
A comparação das médias entre as medidas PRÉ da primeira e da última sessão e a comparação das médias entre as medidas PÓS da primeira e da última sessão revelaram que o valor da flexão de punho aumentou no membro superior esquerdo. Foi observado um aumento médio de 2,3° nas medidas PRÉ e um aumento médio de 10,3° nas medidas PÓS do punho esquerdo. A diferença da primeira medida PRÉ com a última medida PÓS revelou um ganho absoluto de 6° (7%) (Tabela 1).

**Tabela 1** - Valores médios de flexão de punho PRÉ e PÓS intervenção. Unidades em graus.

Sessão	PRÉ	PÓS
1	82,67	78,33
2	83,00	79,00
3	80,33	79,33
4	78,00	83,00
5	82,67	78,33
6	77,33	76,33
7	78,67	79,00
8	77,33	74,67
9	78,00	76,67
10	78,00	83,00
11	85,00	84,33
12	85,00	88,67

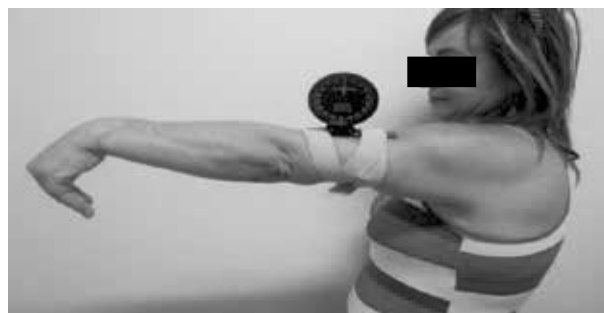Na Figura 7 está expressa a comparação entre valores das medidas PRÉ e PÓS de sessão a sessão do punho esquerdo. Apesar de se tratar de um estudo de caso com hipótese e mensuração objetivas, puderam ser observados por meio do relato da paciente os seguintes achados subjetivos: redução do edema, decréscimo do quadro de parestesia, diminuição do nível da dor e melhora em suas AVD's. Todavia os resultados ainda são escassos para afirmar que essa técnica é eficaz, isso devido ao delineamento do estudo (pequena amostra ausência de controle).

**Figura 7** - Análise comparativa dos valores amostrais das medidas PRÉ e PÓS de sessão a sessão durante o treinamento de flexibilidade com Crochetação (CRO).



A ilustração da magnitude dos efeitos antes da realização das 12 sessões de CRO se observa na Figura 8.

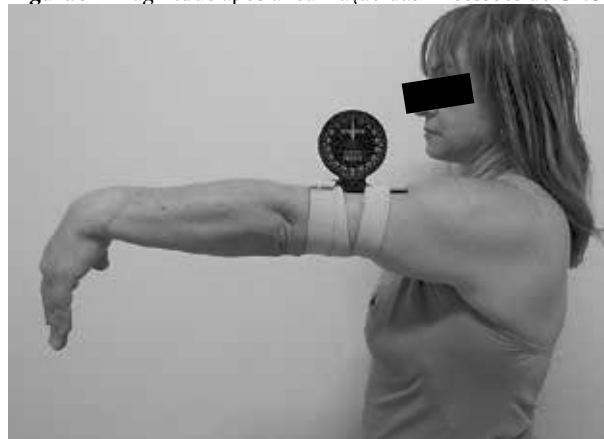**Figura 8** - Magnitude antes da realização das 12 sessões de CRO.



Fonte: Dos autores.

A ilustração da magnitude dos efeitos após a realização das 12 sessões de CRO se observa na Figura 9.

**Figura 9** - Magnitude após a realização das 12 sessões de CRO.



Fonte: Dos autores.

### 4 Discussão

Esta pesquisa teve como objetivo relatar o efeito da intervenção com CRO sobre a ADM passiva de flexão

de punho em uma paciente submetida à tenorrafia dos tendões extensores: ulnar do carpo, comum e próprio do quinto dedo, no membro superior esquerdo.

Em relação à magnitude dos efeitos PRÉ e PÓS, observou-se que, apesar da evidência de aumento da ADM em flexão do punho, não podemos afirmar que o resultado foi significativo no ponto de vista estatístico. Pois, segundo a Associação Médica Americana (AMA, 2000), o grau de erro aceitável para medidas de acurácia e precisão *in vivo* em articulações com ADM maiores que 50°, é o equivalente a 10% do valor aferido na primeira medição. Considerando que o punho apresenta 90° de flexão (RAIMUNDO, 2007), a variação máxima em torno da média seria de 9°. Como o ganho absoluto aferido PRÉ e PÓS foram de 6°, assume-se que esse valor pode estar dentro da margem do erro da medida, mesmo com o treinamento do avaliador; além disso, a pequena amostra nos impossibilita a realização de testes estatísticos.

Os mecanismos específicos de ação da CRO ainda não foram investigados com propriedade. De acordo com o autor original (EAKMAN, 1968), o mecanismo de ação dessa terapia seria puramente mecânico. Considerando essa hipótese uma das hipóteses para explicar o pequeno ganho de ADM em questão, seria decorrente da atuação da técnica sobre a viscoelasticidade do tecido fibroso e muscular, pois, segundo Dantas (2003) e Magnusson (1996), existe a tendência do músculo em assumir um comprimento novo após a aplicação de uma força externa (efeito mecânico). Como esse efeito mecânico tem duração de aproximadamente uma hora, é provável que a medida PÓS tenha registrado esse fenômeno.

Outros estudos contribuíram para evidenciar os efeitos mecânicos da CRO. No estudo de Martins, Baumghart e Blasczyk (2008), após 10 sessões de CRO, foi obtido um aumento médio final de 15° para as medidas PRÉ e de 17° para as medidas PÓS sobre a ADM de extensão do cotovelo em um caso de encurtamento crônico dos músculos flexores do cotovelo em decorrência de lesão nervosa periférica (nervo radial e mediano). Em nosso estudo, não foi possível observar alterações com tal magnitude. Continuando com estudos que utilizaram o ganho de ADM por meio de goniometria, no estudo de Souza e Souza (2009), foi observado, por meio de um ensaio clínico, o aumento da flexibilidade nos músculos isquiotibiais, determinado pelo aumento médio de 9,4° da flexão de quadril na elevação da perna reta, ou seja,

ganho de ADM da articulação coxo-femoral. Em outro ensaio clínico, Lagôa e Cardoso (2008) comparou o efeito da CRO e do alongamento estático em mulheres jovens sedentárias. Após 10 sessões de tração sobre os isquiotibiais foi obtido um ganho de 8,2° ( $p < 0,01$ ) para ADM de extensão de joelho, não havendo diferenças significantes com o grupo que recebeu o alongamento ( $p \geq 0,05$ ).

Outras adaptações fisiológicas também evidenciaram os efeitos da CRO. Veszlesy, Guissard e Duchateau (2000) confirmaram a hipótese de que a técnica de tração possui efeitos neurais e mecânicos semelhantes com os observados nos estudos com alongamento passivo, destacando-se a redução significativa do reflexo T<sub>max</sub>/M<sub>max</sub> (mV) e da tensão mecânica passiva (Nm) do tríceps sural, medidos em adultos jovens, 30 minutos após a aplicação da técnica. Nascimento, Baumgarth e Paoli (2008) também evidenciaram em experimento com animais o aumento do aporte sanguíneo na junção osteotendínea submetida à técnica de raspagem. Mais recentemente, dois ensaios clínicos contribuíram para entender os efeitos da CRO sobre a mobilidade da articulação gleno umeral de pacientes diagnosticados com síndrome do impacto. Barra et al. (2011) obtiveram um aumento estatisticamente significativo da ADM (em relação ao placebo) de flexão, abdução e rotação interna gleno umeral após uma sessão única de CRO. Já em Barra-Lopez et al (2013), após 15 sessões de tratamento (6 delas com adição de CRO), o grupo de intervenção (em relação ao controle) apresentou um aumento estatisticamente significativo na ADM de flexão, extensão e rotação externa gleno umeral.

Infelizmente não foram localizados estudos com método semelhante e que permitissem uma comparação direta com os resultados encontrados no presente estudo. Sobre o tema, nossa busca eletrônica permitiu, por meio de uma revisão sistemática (apenas 4 estudos incluídos), apenas evidenciar que a mobilização terapêutica é eficaz no tratamento após cirurgia de reparo dos tendões extensores da mão (TALSMA et al., 2008).

Para desempenhar a maioria das atividades da vida diária e de recreação, é imprescindível uma ADM sem dor e restrições (SANTINI; FORCELINI, 2005). Várias condições podem levar ao encurtamento por adaptação dos tecidos moles em torno das articulações e da perda subsequente da ADM (AMADIO; SACCO, 1999; ELLIOTT; MESTER, 2000), tendo como causas: mobilidade restrita, imobilização prolongada, doenças do teci-



do conectivo ou neuromuscular e patologias nos tecidos devido a trauma (AMADIO; SACCO, 1999; ELLIOTT; MESTER, 2000). A presente pesquisa levantou a hipótese de que a restrição de punho pudesse ter origem a partir do tecido fibroso desorganizado.

Apesar do pequeno resultado em termos de ADM, foi observada uma recuperação da qualidade funcional do membro superior da paciente, uma vez que ela relatou ter retornado as suas atividades sociais e atividades relacionadas à rotina de trabalho sem grandes queixas. Atividades que, antes do tratamento fisioterapêutico, eram impossíveis de se realizar (ex: torcer roupas, girar uma maçaneta, esfregar roupas e carregar livros e/ou qualquer objeto pesado) devido à perda funcional, após o tratamento puderam ser realizadas normalmente. Esse achado nos indica que não apenas a ADM deve ser monitorada, mas também a qualidade de vida de indivíduos submetidos à cirurgia de reparo dos tendões extensores.

Outros aspectos como a elevada ADM de flexão de punho observada já no início do estudo e a possibilidade de uma pequena restrição de mobilidade de caráter interarticular podem ser considerados fatores intervenientes ao estudo.

## 5 Conclusão

Com base nos achados obtidos no presente estudo, não se pode afirmar que houve aumento significativo da ADM em flexão de punho esquerdo. Ressalte-se ainda que, por ser um método pouco explorado cientificamente, fazem-se necessários novos estudos com parâmetros de controle mais específicos e maior amostra para melhor abrangência de seus efeitos e aplicações, oferecendo alternativas para o controle e diminuição de possíveis afecções do aparelho locomotor.

## Referências

AMADIO, A. C.; SACCO, I. C. Considerações metodológicas da biomecânica para avaliação da distribuição da pressão plantar. **Diabetes Clinica**, São Paulo, v. 3, n. 1, p. 42-49, jan./fev. 1999.

AMERICAN MEDICAL ASSOCIATION (AMA). **Guides to the evaluation of permanent impairment**. Chicago: American Medical Association, 2000.

AZOCAR, G. P. Patologia tendinea, vascular y tumoral de la mano: Hallazgos ultrasonograficos. **Revista Chilena de Radiologia**, Santiago, v. 10, n. 2, p. 72-80, abr./jun. 2004. doi: 10.4067/S0717-93082004000200006

BARRA, M. E. et al. The immediate effects of diacutaneous fibrolysis on pain and mobility in patients suffering from painful shoulder: a randomized placebo-controlled pilot study. **Clinical Rehabilitation**, London, v. 25, n. 4, p. 339-348, abr. 2011. doi: 10.1177/0269215510385480

BARRA-LOPEZ, M. E. et al. Effectiveness of diacutaneous fibrolysis for the treatment of subacromial impingement syndrome: A randomised controlled trial. **Manual Therapy**, Edinburgh, v. 18, n. 5, p. 418-424, out. 2013. doi: 10.1016/j.math.2013.02.006

BAUMGARTH, H. **Crochetagem**: apostila do curso de crochetação diafibrólise percutânea. Rio de Janeiro, 2002.

BENATTI, A. T. et al. Relato do 1º ano de existência do projeto de reabilitação da mão: atendimento a pacientes com lesões traumáticas da mão no hospital universitário regional do norte do Paraná (HURNPR). **Fisioterapia em Movimento**, Curitiba, v. 13, n. 1, p. 70-84, jan./mar. 1999.

BOYD, B. Measurement properties of a hand-held inclinometer during straight leg raise neurodynamic testing. **Physiotherapy**, London, v. 98, n. 2, p. 174-179, jun. 2012. doi: 10.1016/j.physio.2011.04.352

CLAVERO, J. et al. Extensor mechanism of the fingers: MR imaging anatomic correlation. **Radiographics**, Easton, v. 23, n. 3, p. 593-611, may/jun. 2003.

DANTAS, E. H. M. **A prática da preparação física**. 5. ed. Rio de Janeiro: Shape, 2003.

EKMAN, K.; COLOMBO, I. La fibrolisi diacutanea: nuovo mezzo diagnostico e terapeutico in fisiatria. **Europa Medicophysica**, Torino, v. 4, n. 1, p. 29-36, mar. 1968.

ELLIOT, B.; MESTER, J. **Treinamento no esporte**: aplicando ciência no esporte. Guarulhos, SP: Phorte, 2000.

FELAND, J. B. et al. The effect of duration of stretching of the hamstring muscle group for increasing range of motion in people aged 65 years or older. **Physical Therapy**, Albany, v. 81, n. 5, p. 1110-1117, may 2001.

FRANCISCO, M. C. et al. Mecanismo extensor da mão: desvendando a anatomia e avaliação por imagem. **Revista Brasileira de Reumatologia**, São Paulo, v. 47, n. 4, p. 290-294, jul./aug. 2007. doi: 10.1590/S0482-50042007000400008



GRAY, H. **Gray's Anatomy**. 39. ed. Barcelona: Elsevier-Churchill Livingstone, 2005.

GREEN, S. et al. A standardized protocol for measurement of range of movement of the shoulder using the Plurimeter-V inclinometer and assessment of its intrarater and interrater reliability. **Arthritis Care & Research**, New York, v. 11, n. 1, p. 43-52, fev. 1998.

KAPLAN, E. **Functional and surgical anatomy of the hand**. 2. ed. Philadelphia: J.B. Lippincott Company, 1965.

KISNER, C.; COLBY, L. **Exercícios terapêuticos: fundamentos e técnicas**. São Paulo: Manole; 2005.

LAGÔA, K.; CARDOSO, L. **Análise comparativa dos efeitos do alongamento estático e da Crochetagem na flexibilidade dos músculos isquiotibiais, em mulheres jovens sadias**. 2008. 31f. Monografia (Graduação em Fisioterapia) – Centro Universitário de Brasília (UniCEUB), Brasília, 2008.

MAGNUSSON, S. P. et al. A mechanism for altered flexibility in human skeletal muscle. **The Journal of Physiology**, London, v. 15, n. 497, p. 291-298, nov. 1996.

MARTINS, W. R.; MOREIRA, D. Validade do inclinômetro analógico para medição dos movimentos da coluna vertebral: revisão sistemática. **Fisioterapia em Movimento**, Curitiba, v. 21, n. 4, p. 111-117, out./dez. 2008.

MARTINS, W.; BAUMGART, H.; BLASCZYK, J. Efeito da crochetagem no tratamento do encurtamento crônico dos músculos flexores do cotovelo e do punho em um paciente portador de seqüela de lesão nervosa periférica. In: CONGRESSO INTERNACIONAL DE FISIOTERAPIA MANUAL, 3., 2008. **Anais eletrônicos...** Disponível: [www.crochetagem.com/site/downloads/wagner\\_bsb.doc](http://www.crochetagem.com/site/downloads/wagner_bsb.doc). Acesso em: 20 nov. 2013.

MATTAR, J. R. et al. Reconstrução dos tendões flexores com o método de Indiana. **Revista Brasileira de Ortopedia**, São Paulo, v. 32, n. 4, p. 310-314, abr. 1997.

NASCIMENTO, R. M.; BAUMGART, H.; PAOLI, S. **Morfometria arteriolar. comparativa de tendão calcâneo de ratos normais após o uso da crochetagem**. 2008. Disponível em: <http://www.efisioterapia.net/articulos/morfometria-arteriolar-comparativa-tendao-calcaneo-ratos-normais-e-tendao-calcaneo-ratos-a>. Acesso em: 20 nov. 2013

PRENTICE, W. **Técnicas de reabilitação em medicina esportiva**. 3. ed, Barueri: Manole, 2002.

RAIMUNDO, A.; MOREIRA, D.; SANTANA, L. **Manual fotográfico de goniometria e fleximetria**. Brasília: Thesaurus, 2007.

RESNICK, D. Rheumatoid arthritis of the wrist: why the ulnar styloid? **Radiology**, Easton, v. 112, n. 1, p. 29-35, jul. 1974.

SANTINI, L.; FORCELINI, T. **Intervenção fisioterapêutica no pós-operatório de ruptura dos tendões flexores da mão uma revisão de literatura**. Monografia - (Graduação em Fisioterapia), Universidade de Passo Fundo, Passo Fundo, 2005.

SAUR, P. et al. Lumbar range of motion: reliability and validity of the inclinometer technique in the clinical measurement of trunk flexibility. **Spine**, Hagerstown, v. 21, n. 11, p. 1332-1338, jun. 1996.

SCHROEDER, H. P.; BOTTE, M. J. Functional anatomy of the extensor tendons of the digits. **Hand Clinics**, Philadelphia, v. 13, n. 1, p. 51-62, fev. 1997.

SOUZA FILHO, J.; SOUZA, D. **Análise comparativa dos efeitos da crochetagem e da mobilização manual na flexibilidade dos músculos isquiotibiais em jovens sadias**. 2009. 23f. Monografia (Graduação em Fisioterapia) – Centro Universitário de Brasília (UniCEUB), Brasília, 2009.

SOROCK, G. S. et al. Epidemiology of occupational acute traumatic hand injuries: a literature review. **Safety Science**, Amsterdam, v. 38, n. 3, p. 241-56, aug. 2001. doi: 10.1016/S0925-7535(01)00004-2

TALSMA, E. et al. The effect of mobilization on repaired extensor tendon injuries of the hand: A systematic review. **Archives of Physical Medicine and Rehabilitation**, Chicago, v. 89, n. 12, p. 2366-2372, dec. 2008. doi: 10.1016/j.apmr.2008.06.019

VESZESLY, M.; GUISSARD, N.; DUCHATEAU, J. Contribution à l'étude des effets de la fibrolyse diacutanée sur le triceps sural. **Annales de Kinésithérapie**, Paris, v. 27, n. 2, p. 54-59, mar. 2000. doi: AK-03-2000-27-2-0302-427X-101019-ART2

WATSON, L. et al. Measurement of scapula upward rotation: A reliable clinical procedure. **British Journal of Sports Medicine**, London, v. 39, n. 9, p. 599-603, sep. 2005. doi: 10.1136/bjism.2004.013243